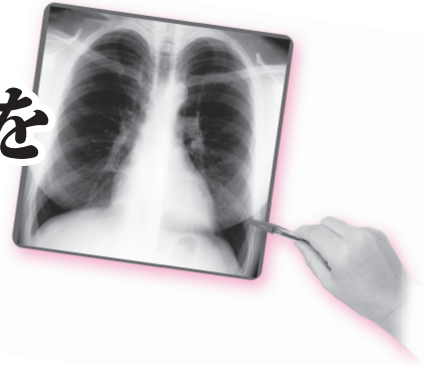


胸部X線の 正常・異常画像を 見極める



日常診療で出会う境界症例アトラス

● 序 榑橋民生 3

第1章 肺（血管）・胸膜・横隔膜

1) 肺（血管） 桐生拓司, 岩田哲成

はじめに	12
1. 肺血管の生理的变化（体位）：立位 vs. 臥位	13
2. 肺血管の生理的变化（呼吸状態）：深吸気 vs. 呼気	15
3. 内臓逆位/Kartagener 症候群：位置の異常，肺血管構造の左右逆転	17
4. 肺葉切除後の肺動脈の偏位：位置の異常，肺門の挙上・下降 ①右下葉切除後，②右上葉切除後	18
5. 陳旧性病変後（主に肺結核後）の肺動脈の偏位：位置の異常，肺門の挙上・下降 ①右肺尖陳旧性病巣，②右陳旧性胸膜炎	19
6. 特発性肺動脈拡張症	21
7. 肺動脈瘤 ①肺動脈瘤/単発例/Behçet 病合併，②肺動脈瘤/多発例/特発性	23
8. 肺気腫	25
9. 右肺動脈欠損	26
10. 肺動静脈奇形	27
11. 肺水腫時の肺静脈顕在化	28
12. 部分肺静脈還流異常	30
13. 肺分画症	31
14. 肺底動脈大動脈起始症	33
15. 奇静脈下大静脈連結（下大静脈肝部欠損）	34
16. 奇静脈葉	35
参考文献	36

2) 胸膜

佐藤秀一, 藤澤英文, 櫛橋民生

はじめに	37
1. apical cap (肺尖帽)	38
2. 胸膜外脂肪層	39
3. 葉間裂内脂肪	40
4. 傍横隔膜隆起	41
5. 奇静脈葉間裂	42
6. superolateral major fissure (大葉間裂の上外側縁)	43
7. vertical fissure	44
8. 小葉間裂の二重線	45

3) 横隔膜

桐生拓司

はじめに	46
1. 横隔膜の高さの左右差および吸・呼気での相違	47
2. 吸気立・臥位および呼気立・臥位での横隔膜の高さの相違	48
3. 横隔膜穹分割	49
4. 横隔膜内側部のテント状陰影	50
5. 横隔膜内側部の不明瞭化/ボケ像	51
6. 腹腔内異常による横隔膜挙上: Chilaiditi 症候群	53
7. 横隔膜ヘルニア ①食道裂孔ヘルニア, ② Bochdalek 孔ヘルニア	55
8. 横隔膜部分弛緩症	57
参考文献	59

第2章 縦隔・心大血管

1) 縦隔

櫛橋民生, 八木進也, 藤澤英文

はじめに	62
1. 食道の憩室	63
2. 縦隔脂肪沈着症	64
3. マッハ効果, マッハバンド	65
4. 正常胸腺	66
5. 心外膜心膜脂肪, 心膜脂肪	67

2) 気管・気管支

櫛橋民生, 児山久美子, 藤澤英文

はじめに	68
1. 気管気管支	69
2. 副心臓支	70
3. 重複右上葉気管支	71
4. 左上葉気管支欠損	72
5. 気管・気管支軟骨の生理的石灰化	73
6. 右腕頭動脈の蛇行・延長による気管の圧排	74

3) 大血管

扇谷芳光, 藤澤英文, 櫛橋民生

はじめに	75
1. 腕頭動脈の蛇行・延長	76
2. 胸部大動脈の蛇行	77
3. 左最上肋間静脈	78
4. 右側大動脈弓・異常鎖骨下動脈	79
5. 左側大動脈弓・異常右鎖骨下動脈	80
6. 頸部大動脈弓	81
7. 大動脈縮窄症	82
8. 修正大血管転位	83
9. 左上大静脈遺残	84
10. 下大静脈欠損に伴う奇静脈/半奇静脈連結	85
11. 部分肺静脈還流異常	86

第3章 胸壁・胸椎・皮膚・その他

1) 胸壁 (胸骨・鎖骨・肋骨・肩甲骨・その他)

櫛橋民生, 大場啓一郎, 武中泰樹, 藤澤英文

1. 第1肋軟骨石灰化	88
2. 胸骨化骨中心	90
3. 胸腔内肋骨	91
4. 肩甲骨上角の二峰性変形	92
5. 肩甲骨との重なりによる上腕骨無腐性骨壊死類似所見	93

6. 菱形窩	94
7. 漏斗胸	95
8. 肋骨切痕	96
9. 頸肋	97
10. 鎖骨化骨中心	98
11. 烏口鎖骨靭帯骨化	99
12. 肋骨の骨島	100
13. マッハ効果, マッハバンド	101
14. ストレートバック症候群	102
15. 両側鎖骨内側端の対称性腫大	103
16. 肩鎖関節の副小骨	104
17. 鎖骨上神経内側枝の神経管孔	105
18. 烏口鎖骨関節	106
19. 肋軟骨石灰化 (女性型)	107
20. 第1肋骨形成不全: 肋軟骨との癒合不全	108
21. 第1肋骨の肋軟骨との癒合不全	109
22. 右第3肋骨低形成	110
23. 肋骨奇形 (癒着・分岐)	111
24. 肋骨奇形: 橋形成と偽関節	112

2) 胸椎

桐生拓司

はじめに	113
1. 胸椎横突起	114
2. 側弯症 ①軽度, ②高度	115
3. 後弯症	116
4. 胸椎骨棘形成 ①加齢に伴う変化, ②全身性特発性骨肥厚症 (DISH)	117
5. 肋骨間関節形成	119
6. Gorham 症候群 (大量骨融解症)	120
参考文献	122

3) 胸壁（軟部組織） 榑橋民生，福下貴子，藤澤英文

はじめに	123
1. 正常大胸筋（発達例）	124
2. 腋窩リンパ節石灰化	125
3. 肋骨随伴陰影	126
4. 乳頭陰影	127
5. 充填胸郭形成術	128
6. 乳房術後変化	129
7. 乳房充填術，人工乳房術	130
8. 正中腹壁ヘルニア	131

4) 皮膚・その他 榑橋民生，浮洲龍太郎，藤澤英文

1. 鍼治療	132
2. 皮膚のしわ（皺）	133
3. 皮膚上異物の陰影	134
4. 衣服プリント物の陰影	135
5. 神経線維腫症1型（von Recklinghausen 病）	136
6. 頭髪，お下げ髪，髪止め	137

● 索引	139
------	-----