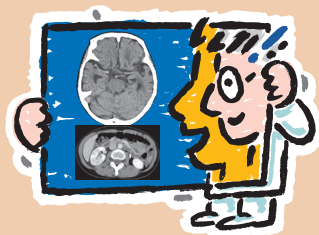


# 画像診断に 絶対強くなる ワンポイントレッスン

病態を見抜き、サインに気づく読影のコツ



## CONTENTS

序 ～画像診断の世界へようこそ！～ …… 扇 和之

編者・執筆者プロフィール

知っておくと役立つ！ポイントINDEX

### Part. 1 頭部 画像診断レッスン

- Lesson 1** 脳の解剖，そして基準線をマスターする  
～頭部CTやMRIを自信を持って読影するために～ 土井下 怜，扇 和之 12
- Lesson 2** 超急性期脳梗塞を見逃すな！  
～知っておきたいearly CT sign～ …… 堀田 昌利，扇 和之 28
- Lesson 3** 髄膜がわかると病気がみえてくる！  
～症例から学ぶ髄膜とその周辺構造～ …… 堀田 昌利，扇 和之 33
- Lesson 4** くも膜下出血と間違えるな！  
～知っておきたい“pseudo-SAH”～ …… 土井下 怜，扇 和之 39
- Lesson 5** 頭部外傷のCT・MRI  
～その適応と診断のエッセンス～ …… 堀田 昌利，扇 和之 49
- Lesson 6** 頭部MRAで脳動脈瘤を見つける！  
～“隠れ脳動脈瘤”を見落とすな～ …… 土井下 怜，扇 和之 58

## Part.2 胸部 画像診断レッスン

- Lesson 7** 肺の正常解剖をマスターしよう！  
 ～左右の対応と肺区域体操で覚える区域解剖～ …… 土井下 怜, 扇 和之 70
- Lesson 8** 市中肺炎を見極める！  
 ～二次小葉に着目した読影のススメ～ …………… 堀田 昌利, 扇 和之 85
- Lesson 9** 7種類の特発性間質性肺炎をマスターする！  
 ～“アルコールを飲む”で覚えよう～ …………… 土井下 怜, 扇 和之 92
- Lesson 10** 救急大動脈疾患の診断ポイント  
 ～命にかかわる!! 大動脈解離や大動脈瘤の絶対に見逃せないサイン～  
 …………… 堀田 昌利, 扇 和之 103

## Part.3 腹部 画像診断レッスン

- Lesson 11** 肝区域, そして救急外来で見落としやすい肝疾患をマスターする  
 ～“不明熱”や“原因不明の腹痛”で終わらせないために～  
 …………… 堀田 昌利, 扇 和之 114
- Lesson 12** 胆・脾の画像診断に強くなる！  
 ～解剖のポイントと病変の見つけ方～ …………… 堀田 昌利, 扇 和之 128
- Lesson 13** 腎臓の造影不良域から何を考える? …… 堀田 昌利, 扇 和之 137
- Lesson 14** 基本中の基本, 急性虫垂炎をマスターする 土井下 怜, 扇 和之 143
- Lesson 15** 腸管壁肥厚をみたときに注目すべきは? 堀田 昌利, 扇 和之 152
- Lesson 16** イレウス読影のコツ  
 ～こんなイレウスには気をつけよう!! …………… 堀田 昌利, 扇 和之 158
- Lesson 17** 婦人科急性腹症の読影ポイント …………… 堀田 昌利, 扇 和之 167